

TRAUMI DEL TORACE

I traumi del torace sono responsabili di circa il 25% dei decessi per trauma ed, in base all'eziologia, sono suddivisi in **traumi aperti**, da ferita penetrante, e **traumi chiusi**.

I **traumi aperti** sono dovuti a punta, punta taglio o arma da fuoco e, in questi casi, l'agente traumatico mette in comunicazione l'ambiente esterno con il cavo pleurico (ferita soffiante).

I **traumi chiusi** sono, invece, la conseguenza d'impatti violenti del corpo contro un ostacolo fisso, oppure il risultato di una lesione inferta da un oggetto contundente smusso che causa la frattura delle coste senza ledere la cute: i monconi ossei possono ledere il parenchima polmonare con conseguente pneumotorace ed emotorace.

Meno del 10% dei traumi chiusi, e non più del 30% dei traumi aperti, richiedono un intervento chirurgico d'emergenza o urgenza.

Il trauma toracico interessa, generalmente, più strutture anatomiche contemporaneamente, con conseguenze patologiche comuni a lesioni diverse.

Il considerare i traumi del torace come un tutt'uno è dettato da precise motivazioni:

- 1) anzitutto il torace, come entità funzionale, esplica un'attività fisiologica peculiare (la respirazione), che richiede l'integrità anatomica di tutti i componenti;
- 2) in secondo luogo l'azione traumatica agisce spesso contemporaneamente sia sulle strutture parietali sia su quelle endocavitari.
- 3) si deve infine tenere conto dei rapporti tra le lesioni primarie causate dal trauma e quelle conseguenti ad esse derivate per via indiretta: ad esempio un urto può causare la frattura di una costa (lesione primaria), l'emorragia causata dall'osso rotto o dal vaso intercostale lacerato determina un emotorace (lesione secondaria) che può compromettere la respirazione: la raccolta ematica può infettarsi determinando la comparsa di empiema (lesione terziaria);
- 4) ipossia, ipercapnia e acidosi sono il risultato dei traumi toracici maggiori:
 - a) **ipossia tissutale**: può derivare da una diminuzione del sangue circolante, da una insufficienza di ventilazione polmonare, da una contusione del tessuto polmonare che determina alterazioni nel rapporto ventilazione-perfusione o da mutamenti pressori all'interno dello spazio pleurico che determinano uno spostamento delle strutture mediastiniche e un collasso del polmone;
 - b) **ipercapnia**: espressione di una ventilazione inadeguata;
 - c) **acidosi metabolica**: conseguenza dell'ipossia tissutale;

Il **trauma toracico** mette quindi in pericolo la vita del paziente attraverso tre modalità fisiopatologiche:

1) INSUFFICIENZA RESPIRATORIA

- pneumotorace;
- pneumotorace aperto;
- pneumotorace iperteso;
- volet costale (lembo mobile);
- contusione polmonare;
- polmonite ab ingestis.

2) SHOCK EMORRAGICO

- emotorace;
- emomediastino.

3) SHOCK CARADIOGENO

- tamponamento cardiaco;
- contusione cardiaca;
- pneumotorace iperteso;

Nella valutazione del paziente con trauma toracico o ferita penetrante nel torace, deve essere sempre seguito il metodo d'approccio al paziente politraumatizzato:

- 1) controllo della scena;
- 2) valutazione primaria;
 - immobilizzazione del rachide cervicale
 - A: airway.
 - B: breathing.
 - C: circulation.
 - D: disability.
 - E: exposure.
- 3) valutazione secondaria: ricerca dei segni e sintomi di lesioni (tab.1, tab.2) che possono mettere in pericolo immediato la vita del paziente e loro trattamento sul posto;
- 4) stabilizzazione dell'infortunato (fig.1).
- 5) trasporto al centro ospedaliero più adatto in base alle ferite del paziente;
- 6) trattamento definitivo.

SINTOMI	SEGNI
<ul style="list-style-type: none">• dolore toracico;• dispnea;• tachipnea;• insufficienza respiratoria	<p>OSSERVAZIONE</p> <ul style="list-style-type: none">• ferite penetranti a carico del torace,• distensione delle vene del collo;• deviazione della trachea;• alterazioni della simmetria toracica;• movimenti paradossi; <p>PALPAZIONE</p> <ul style="list-style-type: none">• enfisema sottocutaneo;• crepitio osseo, <p>PERCUSSIONE</p> <ul style="list-style-type: none">• suono ipofonetic (emotorace);• suono iperfonetic (pneumotorace) <p>ASCULTAZIONE</p> <ul style="list-style-type: none">• assenza di reperti in caso di collasso polmonare;• toni cardiaci ottusi (tamponamento cardiaco).

Tabella 1: segni e sintomi del trauma toracico

<i>Tipo di lesione</i>	<i>Segni clinici principali</i>	<i>Rx Toracico</i>	<i>Terapia di emergenza</i>
PNX iperteso	<ul style="list-style-type: none"> • dispnea; • spostamento controlaterale della trachea; • giugulari turgide; • iperfonesi; • assenza MV. 	<ul style="list-style-type: none"> • iperdiafania. • spostamento controlaterale trachea; • fratture costali. 	puntura con ago cannula e posizionamento di tubo toracico di drenaggio
Tamponamento cardiaco	<ul style="list-style-type: none"> • >PVC, • ipotensione; • polso paradossso; • alterazioni ECG. 	<ul style="list-style-type: none"> • slargamento mediastino; • fratture sternali o costali. 	pericardiocentesi
Emotorace massivo	<ul style="list-style-type: none"> • shock ipovolemico; • assenza MV 	<ul style="list-style-type: none"> • opacità diffusa; • livelli idroaerei. 	posizionamento di drenaggio toracico ed eventuale trasfusione
Rottura aorta	<ul style="list-style-type: none"> • shock ipovolemico; • assenza MV. 	<ul style="list-style-type: none"> • slargamento mediastino; • frattura prime coste; • spostamento controlaterale della trachea. 	toracotomia e clampaggio dell'aorta
Volet Costale	<ul style="list-style-type: none"> • dolore; • dispnea; • movimenti paradossi. 	<ul style="list-style-type: none"> • frattura prime tre coste; • eventuale iperdiafania. 	analgesici e ventilazione assistita
Lesione vie aeree	<ul style="list-style-type: none"> • dispnea. • enfisema sottocutaneo. 	<ul style="list-style-type: none"> • frattura prime tre coste; • PNX persistente. 	Intubazione orotracheale e toracotomia

Tabella 2: manifestazioni cliniche dei traumi toracici e loro trattamento.

TRAUMA TORACICO

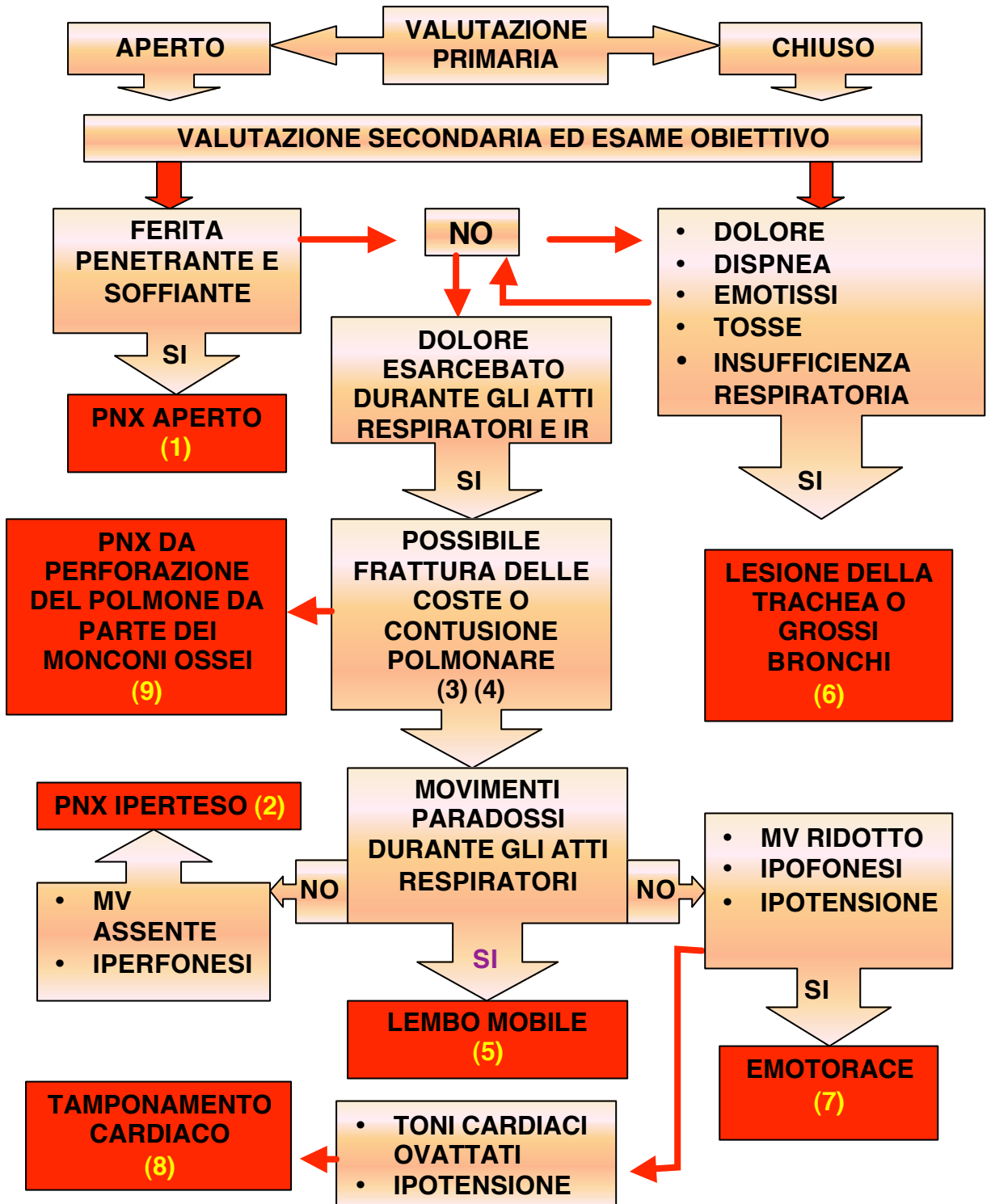


Figura 3: algoritmo decisionale in caso di trauma toracico.

1. PNEUMOTORACE APERTO (ferita soffiante)

E' la conseguenza diretta di una ferita penetrante del torace, da arma da fuoco o da arma bianca, che crea una comunicazione tra l'ambiente esterno e lo spazio pleurico; può essere anche conseguente a grave incidente automobilistico, caduta accidentale, lesione da parte di frammenti di vetro o metallici.

La severità del trauma è direttamente proporzionale al diametro della ferita e, quando il diametro di questa lesione supera i 2/3 di quello della trachea l'aria, durante ciascun atto respiratorio, passa preferenzialmente attraverso il difetto toracico seguendo la via di minor resistenza.

Si assiste, quindi, al collasso completo del parenchima polmonare con conseguente sbandieramento del mediastino verso il polmone controlaterale: la ventilazione è compromessa con conseguente ipossia e grave pericolo per la vita del paziente.

Il riconoscimento di questo tipo di lesione avviene durante l'ispezione del torace quando è possibile osservare una soluzione di continuo sulla parete del torace da cui fuoriesce sangue frammisto a bolle d'aria (ferita gorgogliante). E' inoltre presente cianosi, grave insufficienza respiratoria e dolore toracico.

TRATTAMENTO

Consiste nella chiusura immediata della ferita con una medicazione sterile fissata con del cerotto solo su tre lati in modo da creare un effetto valvola.

Quando il paziente inspira, la medicazione collabisce sulla ferita impedendo l'ingresso di aria, quando il paziente espira, il lato aperto della medicazione permette all'aria di fuoriuscire.

La chiusura ermetica di tutti i lati della medicazione determina un accumulo d'aria nella cavità toracica e, conseguentemente, la formazione di un pneumotorace iperteso.

Successivamente, in ambiente ospedaliero, si procederà alla sutura con tecnica chirurgica con contemporaneo posizionamento di drenaggio toracostomico.

2. PNEUMOTORACE IPERTESO

Si realizza quando si ha un continuo passaggio d'aria nello spazio pleurico attraverso una lesione che funge da valvola unidirezionale.

L'aria che penetra nella cavità pleurica non ha possibilità di uscire, determinando il completo collasso del polmone e la deviazione controlaterale del mediastino e della trachea. Inoltre, interferendo col ritorno venoso al cuore (aumento della pressione venosa centrale) compromette la ventilazione dell'altro polmone.

Le cause più frequenti sono rappresentate da un pneumotorace spontaneo o da un trauma chiuso.

All'esame obiettivo il paziente presenta:

- 1) dispnea;
- 2) tachipnea;
- 3) ipotensione e turgore delle giugulari a causa dell'aumento della pressione venosa centrale;
- 4) deviazione tracheale: questo è un segno tardivo di pneumotorace iperteso, infatti, nel collo la trachea è fissata alla colonna cervicale quindi una sua deviazione sta ad indicare una pressione intratoracica severa;
- 5) insufficienza respiratoria;
- 6) all'ascultazione vi è assenza di murmure vescicolare;
- 7) alla percussione è possibile apprezzare iperfonesi plessica.

Un pneumotorace iperteso inizialmente può essere confuso con un tamponamento cardiaco (il PNX iperteso è più frequente). La diagnosi differenziale può essere fatta mediante percussione (ipertimpanismo sull'emitorace affetto).

TRATTAMENTO

La diagnosi clinica di PNX iperteso impone l'immediato posizionamento di un ago cannula di grosso calibro (14-16 G), nel secondo spazio intercostale sulla linea emiclaveare dell'emitorace affetto, per permettere la fuoriuscita dell'aria e quindi la decompressione toracica.

Questa manovra converte lo PNX iperteso in uno PNX semplice e l'immediato miglioramento delle condizioni cliniche del paziente confermerà l'efficacia della manovra stessa. Il trattamento definitivo consiste nel posizionamento di un drenaggio mediante toracotomia.

3. FRATTURA COSTALE

Una singola frattura costale indica un trauma modesto, tuttavia la frattura delle prime tre coste sta ad indicare un trauma violento.

Queste ossa sono, infatti, più corte, robuste e meglio protette (clavicola, scapola, muscoli del collo) delle altre coste che sono invece più lunghe, sottili e poco protette.

La frattura di una, o di più coste, può determinare la presenza di monconi ossei allineati oppure mobili che possono essere causa di perforazione polmonare, pneumotorace o emotorace.

Il paziente presenta, generalmente, dolore che si accentua ad ogni atto respiratorio tanto che può essere compromessa la ventilazione polmonare e la capacità di espettorazione.

Le secrezioni bronchiali tendono a ristagnare nelle vie respiratorie e questo può essere causa di atelettasia.

TRATTAMENTO

Il trattamento di base consiste controllare il dolore mediante somministrazione di analgesici, anche oppiacei. La fasciatura del torace, raccomandata da alcuni autori non è sempre indicata perché determina un aggravamento della ventilazione.

4. CONTUSIONE POLMONARE

È una lesione abbastanza frequente in corso di trauma toracico chiuso e purtroppo non si manifesta con segni specifici.

L'insufficienza respiratoria è il primo sintomo ed è direttamente proporzionale all'entità dell'area contusa.

Il paziente presenta dispnea, insufficienza respiratoria, dolore toracico e a volte tosse, la diagnosi si basa comunque sulla radiografia del torace che mette in evidenza un'area omogeneamente radio-opaca corrispondente all'edema alveolare e all'emorragia.

TRATTAMENTO

Il trattamento si basa sulla somministrazione di ossigeno a pressioni positive e, in situazioni gravi, è necessaria l'intubazione e la ventilazione meccanica con pressione positiva di fine espirazione (PEEP).

Le contusioni polmonari tendono a risolversi spontaneamente, tuttavia se sono trascurate possono essere causa di focolai broncopneumonici.

5. VOLET COSTALE (LEMBO MOBILE)

Si verifica quando un segmento del torace perde la continuità con il resto della gabbia toracica. Tale condizione generalmente è il risultato di un trauma con fratture costali multiple o di una lesione frontale a carico dello sterno.

La presenza del lembo mobile determina una netta diminuzione dell'efficienza respiratoria con la comparsa di:

- ipossia;
- riduzione della compliance;
- aumento delle resistenze delle vie aeree e quindi del lavoro respiratorio.

Il lembo toracico inizialmente può non essere evidente, a causa della scarsa escursione del torace; la palpazione di un crepitio derivante dalla frattura delle coste o della cartilagine può aiutare nell'identificazione di tale problema.

Tipicamente è presente dolore toracico ed inoltre si osserva la comparsa dei movimenti paradossi a livello toracico.

Durante l'inspirazione, il torace si espande e al suo interno si crea una pressione negativa, il lembo toracico in questa fase rientra verso l'interno.

Durante l'espirazione, invece, il lembo toracico viene spinto all'esterno dalla pressione positiva endopleurica, mentre la gabbia toracica rientra.

La presenza di un Volet costale posteriore è compatibile con una funzione respiratoria buona, invece se è localizzato in altra sede può comportare un'alterazione grave degli scambi respiratori con necessità di intubazione endotracheale e somministrazione di ossigeno.

TRATTAMENTO

- adeguata ventilazione;
- somministrazione di ossigeno umidificato;
- attento controllo della somministrazione intravenosa di cristalloidi al fine di prevenire un sovraccarico idrico o un'insufficiente idratazione del paziente;
- utilizzo di FANS o di oppiacei per combattere il dolore.

6. LESIONE DELLA TRACHEA O DEI GROSSI BRONCHI

Sono lesioni che hanno un'elevata mortalità e che, generalmente provocate da ferite penetranti a livello del collo o del torace superiore, sono frequentemente associate a lacerazione degli organi vicini. Le fratture tracheali si osservano spesso in prossimità della carena.

I pazienti presentano grave insufficienza respiratoria che impone l'intubazione orotracheale o naso tracheale tuttavia, nonostante tali provvedimenti, se la ferita è ampia gran parte dell'aria non raggiungerà le vie aeree distali.

Se è presente PNX iperteso, come nel caso di lesione del bronco principale, è necessario applicare un tubo toracico di drenaggio. Nel caso non sia possibile stabilizzare il paziente con le manovre rianimatorie s'impone l'intervento chirurgico d'urgenza.

La diagnosi è posta mediante broncoscopia e, se la lesione è posteriore, è necessario valutare l'integrità dell'esofago che può essere stato coinvolto.

TRATTAMENTO

- sostentamento delle funzioni vitali;
- tamponamento della ferita;
- somministrazione di ossigeno;
- intervento chirurgico di urgenza.

7. EMOTORACE MASSIVO fig.4

Con il termine di emotorace s'intende la raccolta di sangue a livello dello spazio pleurico (anche oltre 1500 cc) comunemente dovuta ad una ferita penetrante (ma può essere anche il risultato di un trauma chiuso) che lede i vasi della circolazione sistemica o polmonare.

L'emotorace spontaneo raramente insorge come complicanza di coagulopatie o della rottura di un aneurisma in cavità pleurica.

I vasi interessati sono quelli intercostali, l'arteria mammaria interna o i grossi vasi intratoracici. Spesso in un trauma penetrante allo pneumotorace è associato un emotorace e questa condizione prende il nome di EMOPNEUMOTORACE.

A causa della raccolta ematica si manifesta instabilità emodinamica, anemia acuta ed ipossia.

Le vene del collo possono essere collassate secondariamente alla severa ipovolemia o distese a causa degli effetti meccanici della perdita di sangue a livello della cavità toracica.

I sintomi sono quelli tipici del trauma toracico:

- dolore toracico;
- respiro superficiale;
- dispnea ingravescente;
- all'ascultazione è possibile apprezzare un soffio bronchiale dolce;
- alla percussione si apprezza un'ipofonesi alla base del torace;
- se la raccolta ematica è molto abbondante il mediastino è spostato verso il lato sano.

La diagnosi certa può essere fatta solo a livello ospedaliero mediante una semplice radiografia, (da effettuare con paziente in posizione seduta) che metterà in evidenza un'ipodiafania basale (raccolta ematica) e un'iperdiafania superiore (pneumotorace) con tipico livello idroaereo, mentre il polmone appare più o meno collassato contro il mediastino.

TRATTAMENTO

Si basa, essenzialmente, sulla correzione delle alterazioni circolatorie e ventilatorie, con la somministrazione di ossigeno e di liquidi e, quando possibile, con la decompressione della cavità toracica mediante tubo toracostomico.

Devono essere posizionate linee venose di grosso calibro per l'infusione rapida di cristalloidi e colloidi, dato che l'ipovolemia e lo shock sono i principali difetti che devono essere corretti.

Non è utile l'uso dei pantaloni antishock in ambiente extraospedaliero, in quanto l'innalzamento della pressione arteriosa può favorire l'emorragia e quindi complicare la situazione del paziente.

Una toracocentesi esplorativa può confermare il sospetto clinico ed essere indicazione per un drenaggio toracostomico di urgenza.

8. TAMPONAMENTO CARDIACO fig.5

Il cuore è circondato da un sottile sacco anelastico, sacco pericardico, costituito da due foglietti fibrosi separati fra di loro da uno spazio virtuale detto spazio pericardico. Come nello spazio pleurico anche a livello dello spazio pericardico è presente una minima quota di liquido che permette ai due foglietti di scorrere liberamente l'uno sopra l'altro. A causa di lesioni penetranti (ferita da arma da fuoco) o a causa di un trauma chiuso, si può determinare una raccolta di sangue intrapericardica derivante dal cuore o dai grossi vasi. Oltre che alla patologia traumatica, il tamponamento cardiaco può verificarsi anche a causa di un'infezione (pericardite) come conseguenza di una malattia neoplastica o in seguito a rottura di un aneurisma della aorta.

La rottura del pericardio in seguito ad infarto del miocardio, uremia e malattie vascolari del collagene sono altre cause importanti di tamponamento cardiaco.

Un tamponamento cardiaco iatrogeno può far seguito alla chirurgia cardiaca, RCP o alla perforazione del cuore da parte di un catetere vascolare o di un pacemaker transvenoso. La conseguenza diretta del tamponamento cardiaco, da un punto di vista fisiologico, è l'alterazione del riempimento diastolico ventricolare.

La compressione si fa sentire maggiormente a destra dove il ventricolo ha pareti più sottili e questo determina due fatti importanti:

- 1) impossibilità di completo riempimento ventricolare destro con conseguente stasi nell'atrio destro e turgore delle giugulari;
- 2) il ridotto riempimento ventricolare destro porta ad una riduzione della gittata cardiaca con la comparsa di ipotensione arteriosa e collasso.

All'osservazione primaria il paziente presenta:

- tachicardia;
- aumento della Pressione Venosa (turgore delle giugulari);
- ipotensione;
- ottundimento dei toni cardiaci;
- polso paradossale (caduta inspiratoria della pressione sistolica >10mmHg);
- il dolore toracico può anche non essere presente;
- se il tamponamento s'instaura in modo subacuto, sono frequentemente presenti edemi periferici, epatomegalia ed ascite.
- l'ECG mostra spesso basso voltaggio e slivellamento concavo verso l'alto del tratto ST, riduzione di ampiezza dei complessi QRS e alternanza elettrica dell'onda.
- La diagnosi, presuntiva all'esame obiettivo, è confermata dall'ecocardiografia o da una radiografia del torace che evidenzia un aumento dell'area cardiaca

TRATTAMENTO

La pericardiocentesi, per via sottocostale, è indicata in quei pazienti che non rispondono alle usuali misure rianimatorie per uno shock emorragico e che potenzialmente potrebbero essere portatori di tamponamento cardiaco.

L'inserimento di una linea venosa centrale può essere di aiuto nella diagnosi, ma non dovrebbe ritardare l'effettuazione di una pericardiocentesi in emergenza.

9.PNEUMOTORACE

In condizioni normali, la pressione nello spazio pleurico è minore di quell'atmosferica a causa della retrazione elastica del polmone. Dopo un trauma l'aria può, a causa della lesione, raggiungere la cavità pleurica determinando il collasso del polmone.

In genere nel trauma lo pneumotorace è conseguente a rottura di bolle enfisematose nei casi in cui la glottide è chiusa, oppure è determinato dall'azione di frammenti di coste che possono provocare soluzioni di continuo sul parenchima polmonare. Nella maggioranza dei casi lo pneumotorace è parziale, determinando una modesta compromissione della respirazione.

Nei casi gravi, ad es. completo collasso polmonare, si osserva una riduzione della pressione endopleurica, un'espansione del polmone controlaterale con deviazione del mediastino ed alterazioni del rapporto ventilazione perfusione (poiché il sangue circola in zone polmonari non ventilate).

All'esame obiettivo sono presenti:

- dolore toracico;
- difficoltà respiratoria;
- è presente suono timpanico alla percussione del torace;
- all'ascultazione talora è apprezzabile un soffio bronchiale tenue e si ha silenzio respiratorio;
- alla palpazione si ha assenza del fremito vocale tattile.

TRATTAMENTO

Il paziente deve essere posto in una posizione confortevole semiseduta
(SCONSIGLIATO IN CASO DI LESIONI AL RACHIDE).

Alte concentrazioni di ossigeno devono essere somministrate a pressione positiva, il trasporto deve avvenire con molta cautela e sotto monitoraggio continuo.

Il trattamento definitivo consiste nell'applicare un drenaggio toracostomico a livello del secondo o terzo spazio intercostale sulla linea emiclaveare, o nel quarto quinto spazio intercostale sulla linea ascellare media; il drenaggio è poi collegato ad una valvola ad acqua, la presenza di bolle aeree ad ogni aumento della pressione endotoracica conferma il buon funzionamento del drenaggio stesso.

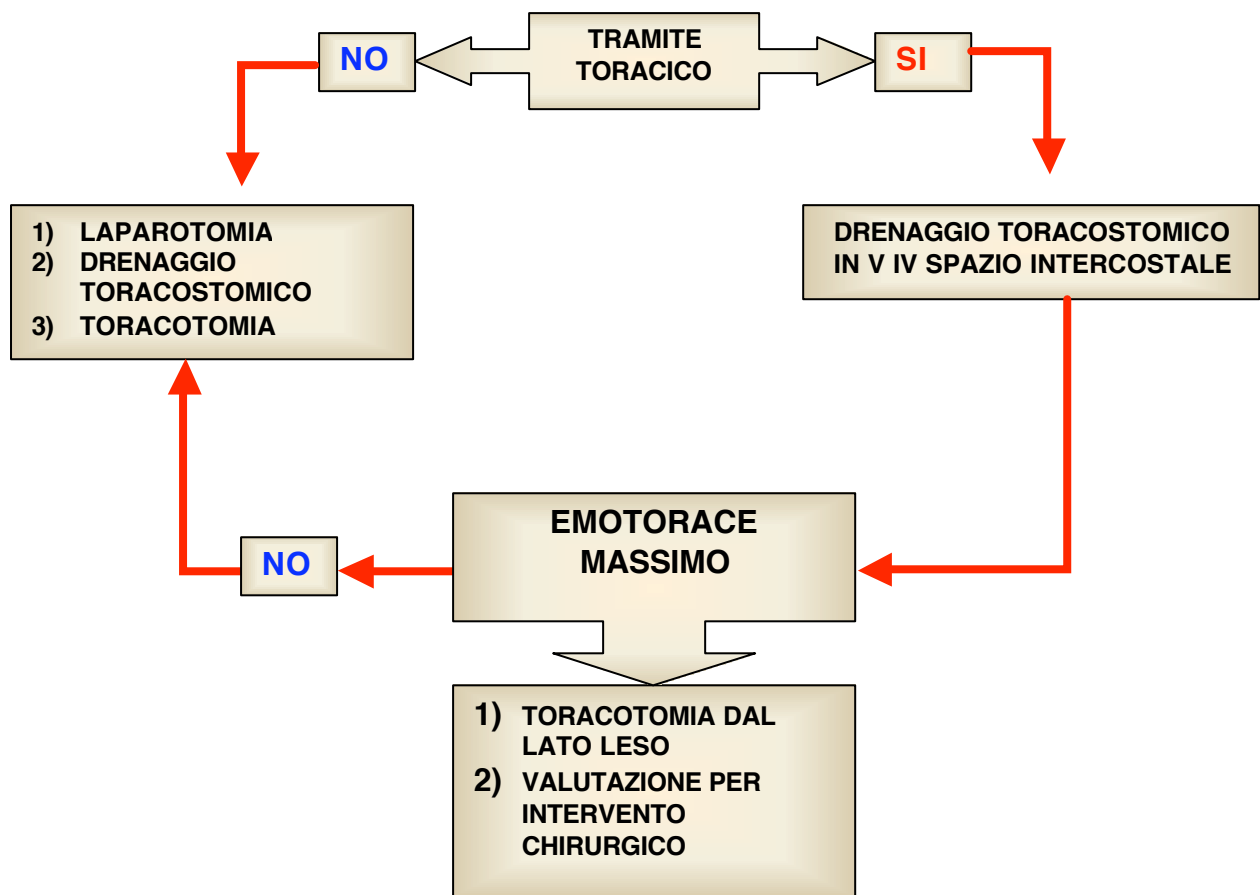


Figura 4: ferita penetrante del tronco in paziente emodinamicamente instabile. Da www.trauma.org

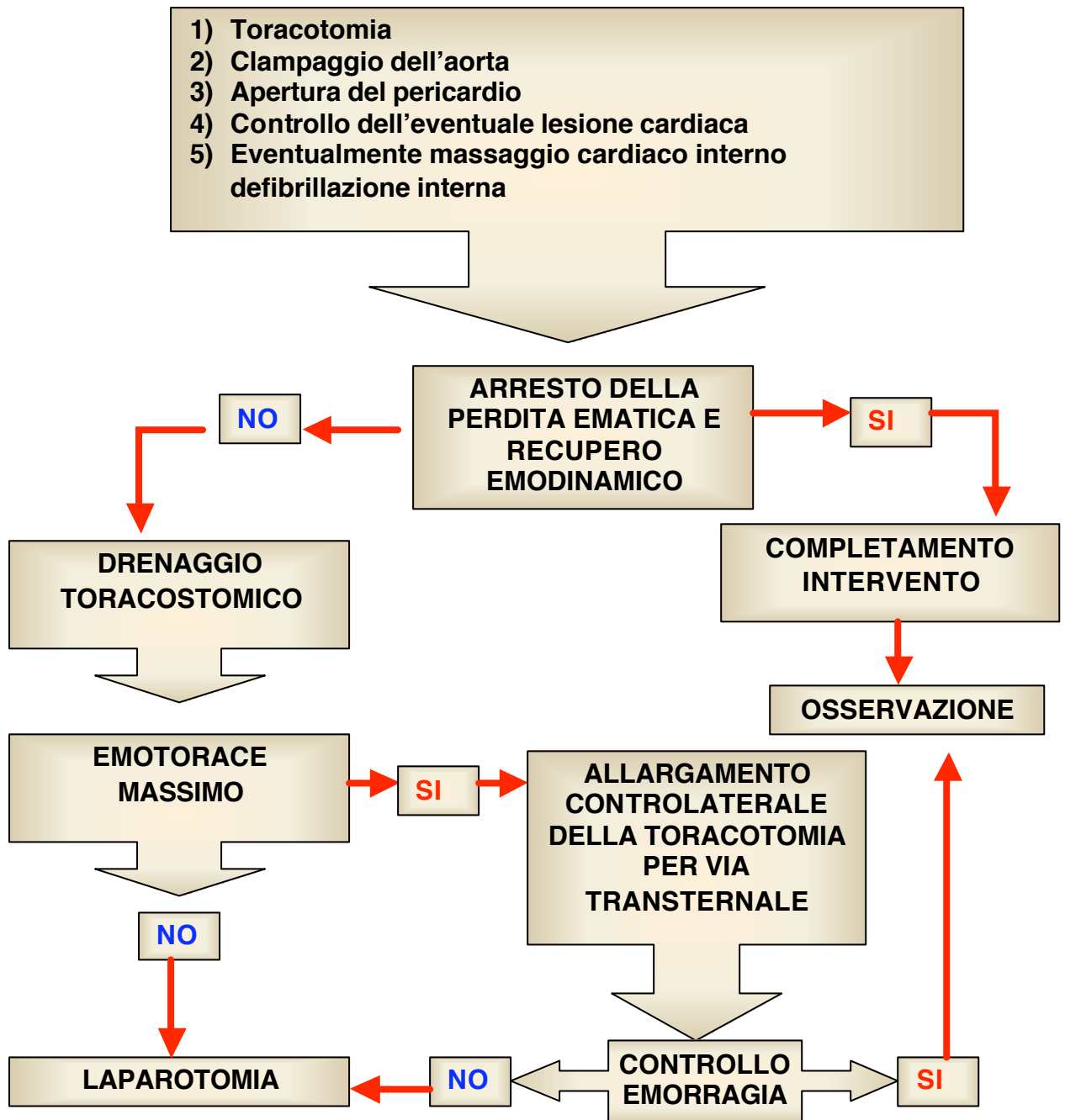


Figura 5: ferita penetrante del tronco in paziente agonico emodinamicamente instabile e con segni tamponamento cardiaco. Da: www.trauma.org

TRAUMA ADDOMINALE

In ordine di frequenza il trauma addominale è preceduto dal trauma toracico e cranico e rende conto del 20% di tutti i pazienti traumatizzati sottoposti a trattamento chirurgico.

In base al tipo di lesione riconosciamo, come nel trauma toracico, **traumi aperti** e **traumi chiusi**, che possono interessare solo le pareti e/o i visceri addominali.

Le conseguenze del trauma dipendono dalla forza con cui avviene l'impatto tra il corpo e l'oggetto contundente, dalla direzione con cui affonda il corpo penetrante nei tessuti ed, infine, dal tipo e dal numero d'organi interni interessati dal trauma.

I traumi chiusi sono molto frequenti e nel 60% dei casi sono il risultato d'incidenti stradali; i traumi aperti sono, invece, il risultato di ferite d'arma bianca o d' arma da fuoco.

Per la diversa vulnerabilità, il diverso meccanismo patogenetico e per la diversa conseguenza delle lesioni, i visceri addominali possono essere distinti in tre gruppi:

- 1) organi parenchimosi: reni, fegato, milza, pancreas, surreni;
- 2) gli organi cavi: stomaco, intestino, vie biliari, vie urinarie, dotto toracico;
- 3) strutture portanti: meso, pieghe peritoneali con vasi sanguigni.

I meccanismi patogenetici attraverso i quali si realizzano le lesioni traumatiche dei visceri addominali sono diversi nelle due situazioni e si riflettono sulla diversa tipologia delle lesioni: nel trauma chiuso, infatti, le lesioni sono la conseguenza della contusione diretta del viscere oppure, più spesso, del contraccolpo.

Quest'ultimo coinvolge gli organi parenchimosi (quali la milza e il fegato), poco comprimibili e dotati di mezzi di fissazione piuttosto lassi; la brusca decelerazione conseguente all'impatto del tronco, sottopone questi organi ad un contraccolpo.

La rottura degli organi parenchimosi, delle strutture portanti e in genere dei vasi addominali causa emorragia endoperitoneale o extraperitoneale (**sindrome emorragica**), la rottura degli organi cavi provoca spandimento, nel peritoneo o nei tessuti retroperitoneali, di liquidi e materiali settici, responsabili di peritoniti o di flemmone retroperitoneale (**sindrome perforativa**).

Tenendo conto del fatto che, alla presenza di lesioni viscerali, solo l'intervento chirurgico d'urgenza può salvare la vita del paziente e che la mortalità aumenta in maniera esponenziale con il passare delle ore, si comprende come la priorità nella diagnosi nel trattamento di un trauma dell'addome non è l'accurata identificazione del tipo di lesione, ma piuttosto la determinazione dell'esistenza di una lesione intraaddominale che richiede un intervento terapeutico d'urgenza.

I traumi addominali presentano alcune caratteristiche fondamentali:

- 1) i traumi contusivi di una certa entità devono essere considerati traumi potenzialmente capaci di determinare emorragia interna;
- 2) l'emoperitoneo non necessariamente determina un quadro di addome acuto potendo, inizialmente, dare un quadro di anemizzazione acuta;
- 3) le ferite addominali, specie quella da punta, possono esser insidiose.

A lesioni minime esterne può corrispondere un tramite che trapassa il peritoneo, raggiungendo vasi e organi addominali con gravi conseguenze infettive ed emorragiche.

Per esempio, il retroperitoneo contiene l'aorta, la vena cava, il pancreas, i reni, gli ureteri e segmenti del colon e del duodeno, poiché questa regione anatomica è poco apprezzabile ad un esame obiettivo, le lesioni degli organi retroperitoneali sono spesso misconosciute.

La pelvi contiene il retto, la vescica, i vasi iliaci e nella donna i genitali interni. Un precoce sospetto di lesioni traumatiche di questi organi non è facile per la loro localizzazione anatomica.

Per la valutazione della gravità di un **trauma chiuso** è di fondamentale importanza considerare la dinamica dell'evento:

- ora dell'evento;
- meccanismo traumatico ;
- velocità stimata di impatto;
- danni agli altri veicoli coinvolti nel sinistro ;
- uso ed il tipo dei dispositivi di sicurezza (cinture);
- condizioni di eventuali altri feriti .

I **traumi aperti** sono più facilmente rilevabili; i fattori da considerare nella loro valutazione sono:

- ora del trauma;
- tipo e caratteristiche dell'arma o dell'oggetto penetrante;
- lunghezza della lama;
- calibro dell'arma da fuoco;
- velocità iniziale del proiettile;
- distanza della vittima dall'arma (in particolare per le ferite da fucile) ;
- numero di ferite inferte o di colpi di arma da fuoco sparati;
- quantità di sangue sulla scena del delitto.

Metodo di valutazione

a) Ispezione:

Il paziente deve essere completamente svestito. L'addome, come pure il torace inferiore deve essere ispezionato alla ricerca d'abrasioni, contusioni, ferite e traumi penetranti.

Il paziente deve essere ruotato alla ricerca d'eventuali lesioni presenti posteriormente; il dorso e il perineo sono frequentemente trascurati nell'esame obiettivo.

b) Palpazione

La palpazione dell'addome evidenzia reperti sia soggettivi sia oggettivi. I reperti soggettivi sono costituiti dalla localizzazione da parte del paziente della sede del dolore e della sua intensità.

Inizialmente il dolore precoce è generalmente di tipo viscerale e scarsamente localizzato, la contrattura volontaria della muscolatura addominale può essere indotta dalla paura del dolore e può non rappresentare un significativo segno di lesione. Al contrario, la contrattura di difesa è un significativo segno di irritazione peritoneale.

Allo stesso modo un'inequivocabile dolorabilità al rilasciamento è indicativa di una peritonite franca.

La palpazione dell'addome in un paziente traumatizzato è effettuata principalmente per suscitare una dolorabilità acuta al rilasciamento. Questa manovra produce un lieve movimento del peritoneo e scatena una risposta simile a quella ottenuta invitando il paziente a tossire.

c) Auscultazione:

L'addome va auscultato alla ricerca della presenza o assenza di peristalsi: un versamento intraperitoneale libero di sangue o di materiale enterico può provocare ileo paralitico, determinando una riduzione della peristalsi.

Tuttavia è possibile la comparsa di ileo paralitico anche in presenza di lesioni extra addominali (per esempio fratture delle coste, delle vertebre o della pelvi).

d) Esplorazione rettale e vaginale

Sono elementi fondamentali della valutazione obiettiva addominale da effettuarsi in momenti successivi da parte del personale medico in Pronto Soccorso (tab.1).

SINDROME EMORRAGICA	SINDROME PERFORATIVA
<ul style="list-style-type: none">• dolore addominale con modica contrattura di difesa alla palpazione;• ottusità di una o entrambe le fosse iliache, alla percussione;• all'esplorazione rettale vivo dolore nel premere lo scavo di Douglas;• pallore cutaneo;• ansia;• polipnea;• polso piccolo e frequente;• pressione arteriosa bassa;• eritrocitopenia;• diminuzione ematocrito.	<ul style="list-style-type: none">• vivo dolore e contrattura di difesa alla palpazione;• immobilità respiratoria dell'addome;• ileo paralitico e vomito;• riduzione e scomparsa dell'ottusità epatica;• evoluzione nell'arco di 12-24 h in shock settico.

Tabella 1: Principali segni e sintomi del trauma addominale.

Oggetti penetranti

Dato che la rimozione di un oggetto penetrante può causare ulteriori lesioni e la parte conficcata può tamponare un'eventuale emorragia, l'esecuzione di tale manovra è sconsigliata in ambiente extraospedaliero.

L'oggetto dovrà essere immobilizzato, meccanicamente o manualmente, per impedirne la dislocazione durante il trasporto.

Eviscerazione

Da una lesione della parete addominale possono eviscerare tratti d'intestino od organi addominali. La protezione di questi organi protusi presenta un problema particolare.

NON bisogna assolutamente tentare di riposizionare in addome gli organi fuoriusciti.

Questi devono essere coperti con teli sterili inumiditi con soluzione fisiologica sterile, i teli vanno mantenuti umidi con successive applicazioni di soluzione fisiologica.

Emorragie da fratture del bacino e da lesioni associate

Le gravi emorragie secondarie a fratture del bacino sono un problema clinico molto difficile da gestire. Le grandi ossa del bacino ricevono un notevole flusso ematico e le fratture esposte in questa sede sanguinano copiosamente ed i gruppi muscolari più importanti che circondano queste ossa sono anch'essi riccamente vascolarizzati.

Nelle fratture esposte del bacino la mortalità supera il 50 %. L'esame obiettivo dovrebbe includere l'ispezione accurata del peritoneo alla ricerca d'ecchimosi, o di ferite penetranti, e la compressione sistematica delle ossa della pelvi. Lesioni del retto, o dell'apparato genito-urinario, devono essere sospettate in tutti i pazienti con traumi del bacino: le emorragie locali più gravi sono generalmente associate con fratture del bacino

TRATTAMENTO EXTRAOSPEDALIERO DEL TRAUMA ADDOMINALE (fig. 1).

- a) valutare l'entità del trauma e lo stato attuale del paziente;
- b) posizionare due accessi venosi con aghi di grosso calibro 16-18 G e somministrare liquidi (Soluzione fisiologica, Ringer lattato, Emagel).
- c) inserire catetere vescicale Foley;
- d) somministrare ossigeno 5-10 litri al minuto;
- e) coprire eventuali ferite o organi fuoriusciti dalla breccia addominale con garze sterili;
- f) mantenere il paziente in posizione supina;
- g) utilizzare pantaloni antishock se il trasporto in ospedale richiede più di 15 minuti.

La valutazione iniziale e la rianimazione seguono le priorità di trattamento (ABC):

- 1) mantenimento della pervietà delle vie aeree;
- 2) ventilazione;
- 3) controllo della stabilità emodinamica con controllo delle emorragie.

Il trattamento specifico delle lesioni addominali non deve interferire con la messa in atto di queste manovre prioritarie.

Un prelievo di sangue dovrebbe essere ottenuto dal primo catetere posizionato come accesso venoso. L'esecuzione di prelievi di sangue sulla sede d'intervento extraospedaliera non è uniformemente accettata da tutti.

In ospedale, gli esami di laboratorio in un sospetto trauma dell'addome prevedono (tab.2):

- emocromo completo;
- amilasemia;
- gruppo sanguigno e prove crociate per i gravi politraumatizzato.

Il posizionamento di un SNG è una manovra fondamentale nel traumatizzato. L'obiettivo primario è la rimozione del contenuto gastrico, la riduzione di pressione e di volume dello stomaco e pertanto del rischio di inalazione di materiale gastrico. La presenza di sangue nel contenuto gastrico è indicativa di lesioni del tratto digerente alto.

Il sondino gastrico dovrebbe essere introdotto attraverso la bocca in presenza di gravi lesioni maxillo facciali per non incorrere nel rischio di dislocazione del sondino all'interno del cranio in caso di una frattura dell'etmoide.

E' indispensabile anche il posizionamento di un catetere vescicale che ha un duplice scopo: quella di decomprimere la vescica e di permettere il monitoraggio della diuresi oraria come indice di perfusione periferica. L'ematuria è un importante segno di un potenziale trauma dell'apparato genito-urinario.

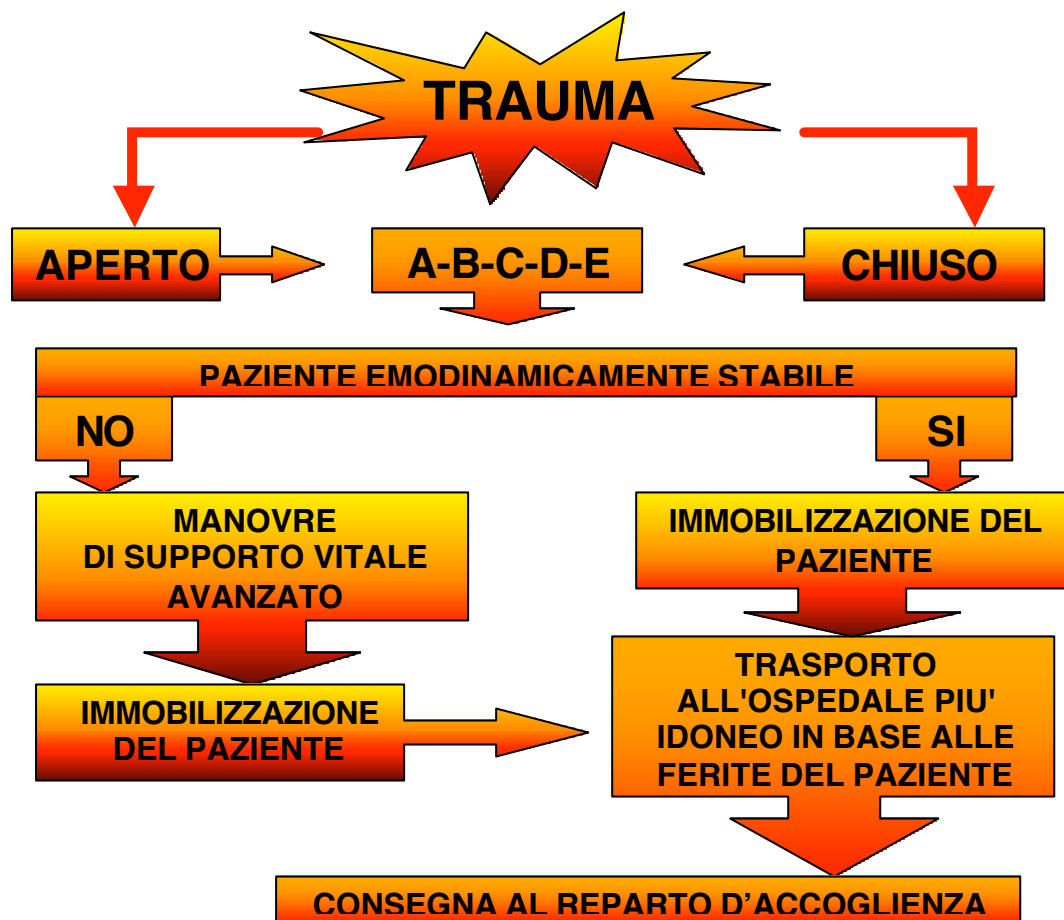

Figura 1: trattamento extraospedaliero del paziente con trauma addominale.

RENE E VIE URINARIE	MECCANISMO PATOGENETICO	SINTOMI	ESAMI STRUMENTALI
	<ul style="list-style-type: none"> • schiacciamento contro il piano rigido della colonna e delle ultime coste; • flessione del viscere; • trauma da scoppio. 	<ul style="list-style-type: none"> • Ematuria; • dolore locale o ileo paralitico. • segni di sindrome emorragica; • anuria. 	<ul style="list-style-type: none"> • ecografia, • TAC.
MILZA	<ul style="list-style-type: none"> • traumi applicati sulla parte bassa dell'emitorace sinistro o sull'epicondrio sinistro; • sovente coesistono fratture delle ultime coste. 	<ul style="list-style-type: none"> • dolore irradiato alla spalla sinistra (segno di Kehr); • contrattura di difesa ipocondrio sinistro; • anemia; • leucocitosi; • monocitosi; • febbre; 	<ul style="list-style-type: none"> • ecografia; • TAC; • laparoscopia esplorativa.
FEGATO	MECCANISMO PATOGENETICO	SINTOMI	ESAMI STRUMENTALI
	<ul style="list-style-type: none"> • traumi applicati sull'emitorace inferiore destro e sull'ipocondrio sinistro con un elemento d'accelerazione e brusca decelerazione. 	<ul style="list-style-type: none"> • sindrome da emorragia interna. 	<ul style="list-style-type: none"> • ecografia; • TAC; • laparoscopia esplorativa.
PANCREAS	<ul style="list-style-type: none"> • incidente automobilistico con schiacciamento dell'addome contro il piantone dello sterzo. 	<ul style="list-style-type: none"> • dolore tipicamente a sbarra irradiato all'arto superiore; • contrattura di difesa. 	<ul style="list-style-type: none"> • ecografia; • TAC. • amilasemia e glicemia.

MESO	<ul style="list-style-type: none"> • schiacciamento contro la colonna vertebrale; • strappamento a causa di brusca decelerazione. 	<ul style="list-style-type: none"> • dolore; • contrattura di difesa; • ileo paralitico. 	<ul style="list-style-type: none"> • ecografia. • TAC.
UTERO	<ul style="list-style-type: none"> • schiacciamento dell'organo. 	<ul style="list-style-type: none"> • sindrome da emorragia interna. 	<ul style="list-style-type: none"> • TAC. • Ecografia; • laparoscopia esplorativa.
INTESTINO	<ul style="list-style-type: none"> • scoppio di un'ansa intestinale messa sotto pressione (ansa strozzata di un'ernia esterna durante manovre di riduzione manuale); • scoppio di un'ansa intestinale lontano dal punto d'applicazione del trauma; • schiacciamento. 	<ul style="list-style-type: none"> • sindrome perforativa. 	<ul style="list-style-type: none"> • radiografia in bianco (livelli idroaerei); • ecografia; • TAC.

Tabella 2: trauma a carico dei singoli organi.

TRAUMI DELL'APPARATO URINARIO

I traumi dell'apparato urinario possono essere distinti in :

- ✓ Traumi del rene
- ✓ Traumi dell'uretere
- ✓ Traumi della vescica
- ✓ Traumi dell'uretra

Questa distinzione è motivata non solo da criteri topografici ma soprattutto dal fatto che i problemi diagnostici e terapeutici sono diversificati.

L'incidenza di lesioni riguardanti l'apparato urogenitale in soggetti traumatizzati è circa l'8-10% dei casi .

La classificazione avviene sia su base anatomica che etiologica distinguendo in :

- a) traumi chiusi, quelli in cui l'evento traumatizzante agisce senza causare una soluzione di continuo degli strati cutanei superficiali ;
- b) traumi aperti o penetranti dovuti per la maggior parte a ferite da arma da fuoco o, più rare, da arma bianca ; in questi casi è sempre presente l'interessamento di altri organi addominali.

TRAUMI DEL RENE

Sono le lesioni più frequenti riguardanti l'apparato urinario.

In prevalenza sono traumi chiusi di cui il 70% dovuto a incidenti stradali e il restante 30 % diviso tra incidenti sportivi e infortuni sul lavoro.

Sono causati da trauma diretto sulla regione lombare, alla base del torace o sui quadranti addominali superiori. La lesione è quindi dovuta alla compressione dell'organo contro i corpi vertebrali o contro le coste, con rischio aumentato quando queste sono fratturate . Rari, ma in genere gravi, sono i traumi chiusi da brusca decelerazione (in genere cadute dall'alto).

Incidenza minore hanno i traumi aperti del rene, anch'essi gravi, sia per la natura stessa del trauma (arma da fuoco) che per la costante presenza di lesioni a visceri addominali che possono complicare il trauma renale stesso.

Il rene è comunque un organo protetto anatomicamente , giace nella parte alta del retroperitoneo, fra i visceri addominali anteriormente e i muscoli del dorso posteriormente. Un trauma del tronco deve quindi essere di estrema violenza per dare una lesione renale.

Le lesioni bilaterali sono rarissime.

Il sospetto di un trauma renale deve portare a definire precocemente l'esistenza , la natura e soprattutto l'entità del danno stesso , valutando lo stato funzionale del rene controlaterale e la contemporanea esistenza di lesioni ad altri organi e apparati.

Una corretta valutazione della lesione aiuta a identificare quei pazienti che potranno essere trattati conservativamente e senza rischi, da quelli nei quali sarà necessario un trattamento chirurgico.

Lesioni renali da trauma chiuso raramente richiedono un trattamento chirurgico, a differenza di quanto accade nei traumi aperti.

Da un punto di vista anatomo-patologico si possono distinguere :

- ✓ Traumi lievi con lesioni parenchimali ; rappresentano l'85% dei traumi renali e comprendono contusioni, lesioni superficiali, ematomi sottocapsulari e comunque lacerazioni minori del parenchima che interessano la corticale superficiale ma non la midollare o le vie escrettrici. Richiedono attenta osservazione ma raramente esplorazione chirurgica.

- ✓ Traumi gravi che fanno seguito a lesioni penetranti o traumi contusivi molto accentuati, comprendono lesioni come lacerazione profonda cortico-modulare e delle vie escrettrici e qualsiasi lesione dei principali vasi con emorragia localizzata.
- ✓ Lesioni vascolari, del peduncolo, considerate sempre molto gravi per l'elevato rischio emorragico. Sono provocate da brusche decelerazioni che determinano lo stiramento del peduncolo renale, con possibile formazione di trombosi acuta dell'arteria renale o di un suo ramo o rottura del peduncolo vascolare.

Infine una classificazione clinica includerà: un'anamnesi dettagliata, un approfondito esame obiettivo, la ricerca e la valutazione dell'ematuria, segno più frequente di trauma renale.

L'evento traumatico è l'elemento anamnestico più importante, è fondamentale cercare di raccogliere quante più informazioni sia possibile direttamente dal paziente o da eventuali testimoni. Il meccanismo del trauma può fornire informazioni anche sulla probabilità di lesioni associate. Una anamnesi positiva per impatto violento da incidente stradale o per caduta notevole altezza o una lesione diretta al fianco, genera un fondato sospetto di lesione renale.

L'esame obiettivo prevede l'ispezione dell'addome, del dorso e del torace, ricercando ecchimosi, tumefazioni locali o ferite aperte; valutare la presenza di fratture dell'ultime coste o delle vertebre toraco-lombari perché frequentemente causa di lesioni renali.

Il riscontro di una massa lombare palpabile può essere compatibile con una emorragia retroperitoneale.

Il dolore è intenso ed esteso all'addome, può essere continuo e gravativo, per la compressione dell'ematoma retroperitoneale, o di tipo colico, per il passaggio ureterale di coaguli ematici. Emorragie renali possono portare rapidamente a uno shock ipovolemico.

Fondamentale è il riscontro di masse palpabili che indicano la presenza di grossi ematomi per i quali è indispensabile intervenire chirurgicamente.

Un versamento ematico retroperitoneale può associarsi a ileo paralitico, con nausea e vomito, mentre un versamento ematico in cavità addominale darà distensione addominale e timpanismo.

Come già detto l'ematuria è il segno più frequente di trauma renale in tutte le casistiche; quando presente, è indicativa di una lesione renale anche se la sua intensità non sembra essere correlata alla gravità della lesione.

In ogni caso, vista la presenza di dati discordanti sulla valutazione, in caso di sospetto trauma renale, della micro o macroematuria, in molti PS gli accertamenti radiografici vengono effettuati in tutti i pazienti con ematuria di qualsiasi grado. Esame delle urine ed ematocrito consentono di quantificare un sanguinamento ed eventualmente decidere per un intervento chirurgico.

Verrà poi richiesta un'indagine radiografica: la prima che si esegue è l'urografia endovenosa che consente una valutazione diagnostica nell'85% dei casi di trauma renale, comunque più del 90% dei pazienti presenta solo contusioni renali, per cui l'incidenza all'urografia di dati anormali è piuttosto bassa. Questa metodica è in grado di evidenziare alterazioni dei contorni renali da ematomi subcapsulari, rotture del parenchima o della via escrettrice, zone di scarsa perfusione da rottura vascolare o presenza di versamento ematico retroperitoneale, non ultima la conferma della presenza di un rene controlaterale normale.

Nonostante la sua importanza, l'urografia a volte non permette un'accurata valutazione, per cui si ricorre alla TC la quale, evidenzia ematomi sia intrarenali che perirenali, sia gli stravasi che le lacerazioni parenchimali e permette il riconoscimento di lesioni ad altri organi addominali. Infatti, in casi selezionati, può accadere che la TC venga eseguita prima e senza l'urografia, come nel sospetto di lesioni addominali multiple.

L'arteriografia era utilizzata in quei casi in cui l'urografia non permetteva la visualizzazione del rene; è una tecnica relativamente invasiva, che richiede tempo e, comunque, il suo uso può essere ancora indicato in pazienti stabili in cui si ha il sospetto di una lesione vascolare rimasta indeterminata alla TC.

L'ecografia è utilizzata in pazienti allergici al mezzo di contrasto o in cui l'esposizione alle radiazioni deve essere evitata, permette la valutazione di molteplici organi in traumi multipli, ma non permette di distinguere tra sangue fresco e urina e non consente la valutazione della vascolarizzazione renale.

Ad eccezione di quei traumi che richiedono l'asportazione dell'organo, la prognosi dei traumi renali è generalmente buona.

TRAUMI DELL' URETERE

Sono rari perché l'uretere, per la particolare posizione anatomica, sembra essere ben protetto, anche se è facilmente vulnerabile in interventi di chirurgia addomino-pelvica.

I traumi penetranti sono la causa più comune di lesioni ureterali e sono ad alto rischio, perché spesso associati a lesioni di altri organi addominali. Di notevole importanza sono i traumi iatrogeni, in interventi demolitivi per isterectomie radicali o resezioni di tumori del retto secondo Miles; attualmente la causa più frequente sono le indagini endoscopiche. La sezione dell'uretere può causare uno stravasamento di urine, con conseguente formazione di fistole verso la cute o verso la vagina stessa; la legatura o la folgorazione porteranno invece a una stenosi con conseguente idroureteronefrosi.

Clinicamente si può avere la comparsa di ileo paralitico e peritonite da versamento di urine in cavità peritoneale, mentre si deve pensare a una stenosi se, pochi giorni dopo l'intervento, compaiono febbre, dolore localizzato al fianco, nausea e vomito.

L'urografia è la tecnica più adeguata per evidenziare stravasamenti e idroureteronefrosi da stenosi.

L'ecografia renale può evidenziare idronefrosi.

Se la lesione viene riparata precocemente i risultati sono ottimali, in caso contrario, si può incorrere in lunghi e difficili interventi ricostruttivi.

TRAUMI DELLA VESCICA

Si dividono in traumi chiusi e aperti; quelli chiusi sono i più frequenti e in genere sono di tipo contusivo, se il trauma interessa la parte inferiore dell'addome e la vescica è piena di urine, si può avere una rottura intraperitoneale dell'organo. La lesione vescicale può anche essere conseguente a fratture delle ossa pelviche che perforano l'organo, provocando una rottura extraperitoneale.

Meno frequenti ma possibili, le lesioni iatrogene.

Trauma aperto come un trauma penetrante della regione ipogastrica o perineale può interessare la vescica, soprattutto se distesa.

L'anamnesi è sempre il punto di partenza, cui segue esame obiettivo e dati di laboratorio. La sintomatologia è data da dolore e tensione sovrapubica o perineale, difficoltà o impossibilità a urinare ed ematuria.

Addome disteso, assenza di rumori e segni di irritazione peritoneale, possono essere indice di una rottura dell'organo in peritoneo.

Si eseguono esami ematologici ed ematochimici e la diagnosi è poi confermata da indagini radiologiche .

Si esegue prima una cistografia retrograda e un rx diretta dell'addome per evidenziare possibili fratture del bacino. Prima di eseguire la cistografia è necessario controllare che non vi sia sangue dal meato uretrale esterno, indice di trauma uretrale , nel qual caso la cateterizzazione è controindicata. Una volta accertata la presenza di un trauma vescicale si devono escludere lesioni di organi e strutture adiacenti con l'urografia.

Quindi: ematuria,impossibilità a svuotare la vescica , tensione addominale e scarsità di urina drenata dopo il cateterismo (quando possibile) sono dati clinici comunemente associati a lesioni vescicali.

TRAUMI DELL' URETRA

Interessano quasi sempre il sesso maschile e sono le lesioni di più frequente riscontro nelle vie escrettrici. Sono diverse per l'etiologia le lesioni del tratto posteriore (prostatico e membranoso) e di quello anteriore (bulbare e penieno).

L'entità della lesione può variare dalla contusione alla rottura completa con disassamento e rottura dei monconi.

I traumi dell'uretra posteriore sono in genere traumi chiusi per lesioni da schiacciamento della pelvi, si associano spesso a fratture delle ossa pelviche . Possono esserci invece lesioni penetranti caratterizzate da un cospicuo versamento ematico negli spazi periprostatico e perivescicale, con possibile dislocazione del blocco prostatovescicale verso l'alto.

In questi casi la ritenzione urinaria con formazione di globo è costantemente presente, la sua assenza è correlabile solo a una rottura della vescica o all'insorgenza di uno stato di shock.

Nei traumi dell'uretra anteriore le lesioni possono derivare da un trauma chiuso , da un trauma penetrante o da traumi perineali (da sella o da moto) oppure causati da manovre strumentali. Può essere associato a un trauma scrotale.

Sono caratterizzati da un cospicuo versamento ematico a livello del pene, dello scroto e della parete addominale anteriore.

La diagnosi si sospetta essenzialmente dall'anamnesi: un colpo diretto a livello perineale suggerisce un trauma uretrale chiuso.

Si riscontra la presenza di sangue dal meato uretrale esterno (la sua presenza deve precludere qualsiasi tentativo di strumentazione) e impossibilità a urinare. Fondamentale l'esame obiettivo e l'esplorazione rettale. Il riscontro di tumefazioni ed ematomi nella regione pelvica, soprattutto se associati a fratture, dolore e dislocazione superiore della prostata , indicano lesioni dell'uretra posteriore. Al contrario, ematomi scrotali con prostata normale all'esplorazione , sono indice di lesione dell'uretra anteriore.

Conferma alla diagnosi clinica si ha dall'urografia retrograda e un rx che conferma la presenza di un trauma.

La prognosi è spesso sfavorevole in quanto stenosi e infezioni sono molto frequenti, meno frequente, ma possibile, è anche l'impotenza da lesione del fascio neurovascolare. Il trattamento è chirurgico.